



Митральная недостаточность при дисплазии соединительной ткани. Что должен знать врач сегодня?

Ю.Б. Мартыанова^{✉1}, Е.Н. Чернышева², Д.А. Кондратьев¹, С.Л. Дземешкевич³, Д.Г. Тарасов¹, Е.А. Лялюкова⁴

¹ФГБУ «Федеральный центр сердечно-сосудистой хирургии» Минздрава России, Астрахань, Россия;

²ФГБОУ ВО «Астраханский государственный медицинский университет» Минздрава России, Астрахань, Россия;

³ФГБНУ «Российский научный центр хирургии им. акад. Б.В. Петровского», Москва, Россия;

⁴ФГБОУ ВО «Омский государственный медицинский университет» Минздрава России, Омск, Россия

Аннотация

Проблема дисфункции митрального клапана (МК) как в изолированном виде, так и в сочетании с другими аномалиями и поражениями соединительнотканых структур весьма актуальна. Митральная недостаточность (МН) при дисплазии соединительной ткани является наиболее частой клапанной патологией, сопровождающейся разной степенью выраженности. В настоящее время изучено проградентное развитие функциональной и клинической симптоматики этого порока, уточнены и пересмотрены вопросы, касающиеся эпидемиологии, диагностики и прогноза. Очень важным остается вопрос постановки корректного диагноза, выбора времени и метода лечения, решения вопроса о возможности клапаносохраняющей операции или протезирования МК, оптимально подходящего в конкретной клинической ситуации. Все этапы практического алгоритма зависят от клинического и хирургического опыта лечебного учреждения, занимающегося этой патологией. Целью статьи является расширение знаний специалистов практического здравоохранения в вопросе МН при дисплазии соединительной ткани, начиная от модели строения МК до современных методов лечения, описанных в литературе.

Ключевые слова: митральный клапан, митральная недостаточность, дисплазия митрального клапана, пластика митрального клапана, протезирование митрального клапана, левый желудочек

Для цитирования: Мартыанова Ю.Б., Чернышева Е.Н., Кондратьев Д.А., Дземешкевич С.Л., Тарасов Д.Г., Лялюкова Е.А. Митральная недостаточность при дисплазии соединительной ткани. Что должен знать врач сегодня? CardioСоматика. 2022;13(1):44–50.

DOI: 10.17816/22217185.2022.1.201481

REVIEW

The mitral insufficiency in connective tissue dysplasia. What should a doctor know today? A review

Yulia B. Martyanova^{✉1}, Elena N. Chernysheva², Dmitry A. Kondratiev¹, Sergei L. Dzemeshevich³, Dmitry G. Tarasov¹, Elena A. Ljaljukova⁴

¹Federal Center for Cardiovascular Surgery, Astrakhan, Russia;

²Astrakhan State Medical University, Astrakhan, Russia;

³Petrovsky National Research Center of Surgery, Moscow, Russia;

⁴Omsk State Medical University, Omsk, Russia

Abstract

The problem of the mitral valve (MV) dysfunction, both in isolation and combination forms with other anomalies and lesions of connective tissue structures, is very current. Mitral insufficiency (MI) in case of the connective tissue dysplasia is the most common valvular pathology, accompanied by different degrees of severity. Nowadays the progradient development of functional and clinical symptoms of this disease has been studied, the questions of epidemiology, diagnosis and prognosis have been clarified and reconsidered. There are important issues of correct diagnosis, time and method of treatment, the decision of usage a valve-repair or valve prosthesis in the certain clinical situation. All these practical algorithm steps depend on the clinical and surgical experience of the medical institutions which work with this pathology. The purpose of this article is to expand the knowledge of practical doctors in the issue of MI in case of connective tissue dysplasia, including the questions from the model of the MV structure to modern methods of treatment which are described in the contemporary literature.

Keywords: mitral valve, mitral regurgitation, mitral valve dysplasia, mitral valve repair, mitral valve replacement

For citation: Martyanova YuB, Chernysheva EN, Kondratiev DA, Dzemeshevich SL, Tarasov DG, Ljaljukova EA. The mitral insufficiency in connective tissue dysplasia. What should a doctor know today? A review. CardioSomatics. 2022;13(1):44–50. DOI: 10.17816/22217185.2022.1.201481

СПИСОК СОКРАЩЕНИЙ

ЛЖ – левый желудочек

ЛП – левое предсердие

МК – митральный клапан

МН – митральная недостаточность

МРТ – магнитно-резонансная томография

ПМК – пролапс митрального клапана

ПСМК – передняя створка митрального клапана

СДЛА – систолическое давление в легочной артерии

ФВ – фракция выброса

ФВ ЛЖ – фракция выброса левого желудочка

ФК – функциональный класс

ФЭД – фиброэластический дефицит

ЭхоКГ – эхокардиография

MV – mitral valve (митральный клапан)

Анатомо-физиологические особенности митрального клапана

Невозможно грамотно интерпретировать поражение митрального клапана (МК) без детального знания всех анатомических вариантов его строения и функционирования [1, 3, 14]. Аппарат МК представлен створками, фиброзным кольцом, хордами, папиллярными мышцами, миокардом левого предсердия (ЛП) и левого желудочка (ЛЖ). Различают 2 створки МК: переднюю и заднюю. В норме створки тонкие и пластичные, что играет важную роль в закрытии клапана в систолу, при этом передняя и задняя створки плотно смыкаются.

Число хорд, которые соединяют створки с папиллярными мышцами, может достигать нескольких десятков, они отличаются между собой по размеру и зоне прикрепления. Папиллярные мышцы формируют переднюю (наружную) и заднюю (внутреннюю) группы и 2 комиссуральные зоны: переднелатеральную и заднемедиальную. Для удобства описания варианта нормального строения МК и четкой локализации его патологии А. Карпантье предложил типичную схему [1, 42, 43]. Передняя и задняя створки МК разделены на сегменты: передний, средний и задний. Сегмент А1 расположен у переднелатеральной комиссуры, А2 – средний сегмент, А3 находится у заднемедиальной части передней створки. Задняя створка (Р) разделена по сегментам Р1, Р2, Р3 соответственно.

Аппарат МК представляет собой динамическую систему, и нарушения любого компонента или окружающих анатомических структур могут привести к развитию порока.

По происхождению различают врожденные и приобретенные пороки МК, по виду – стеноз и недостаточность (или их сочетание), по характеру поражения выделяют отрыв хорд или папиллярных мышц, перфорацию створок МК, избыточную подвижность створок в полость ЛП, различные варианты сужения митрального отверстия.

Первичная митральная недостаточность (МН) обусловлена патологией клапанного аппарата, вторичная (или функциональная) возникает при нормальном МК и вызвана патологией ЛЖ. Именно первичной МН на фоне дисплазии соединительной ткани и посвящена данная статья.

Эпидемиология и этиология

МН изучают давно, и достаточно длительный промежуток времени шли дискуссии по поводу этиологии, особенностей клинического течения, диагностики, лечебной тактики в отношении данного заболевания [1, 6, 16]. По результатам Фремингемского исследования, МН является самой частой клапанной патологией: умеренная и тяжелая степень в общей популяции встречаются в 1,7% случаев и составляют 60% изолированной хирургии МК [15, 19], заболеваемость увеличивается с возрастом – у пациентов старше 75 лет аналогичная степень недостаточности имеет место в 9,3% случаев. Различий по частоте встречаемости в зависимости от пола и этнической принадлежности не обнаружено [23]. Аналогичные результаты получены и в Российской Федерации [4, 6, 20]. Если говорить о пролапсе МК (ПМК), то в России он встречается у 2,4% популяции [4, 19].

Самой частой причиной первичной МН является миксоматозная дегенерация створок МК [8, 9]. Это врожденная патология по типу дисплазии с нарушением формирования коллагеновых и эластических волокон с избыточным отложением кислых мукополисахаридов в структуре соединительной ткани, участвующей в формировании МК. Как результат – ухудшение механических свойств, а со временем и биомеханики запирающего аппарата, приводящее к пролабиранию створок МК в полость ЛП и разви-

тию МН [10, 11, 14]. При изучении этой проблемы важны вопросы терминологии. Наиболее востребованными в литературе терминами, употребляемыми при описании больных, являются ПМК, миксоматозная дисплазия МК или миксоматозная дегенерация МК.

ПМК определяется как выбухание одной или обеих створок в полость ЛП на 2 мм и более над уровнем митрального кольца по горизонтальной оси в парастернальной позиции, с миксоматозной дегенерацией створок или без нее, с митральной регургитацией или без МН [4, 6, 8, 12]. Исследования клиники Мейо (США) показали, что имеют место гендерные различия морфофункциональных структур сердца: у женщин чаще выявляют пролапс передней створки (ПС) МК, большую толщину створок и меньшее число случаев наличия молотящей створки, чаще встречается умеренная и тяжелая МН. Кроме того, у женщин зарегистрирована более высокая смертность с одинаковой продолжительностью жизни после операции на МК, как и у мужчин [13, 18, 25, 32].

Особенности клинического течения ПМК

Клинические признаки ПМК крайне неоднородны: от ультразвукового феномена с доброкачественным течением без уменьшения продолжительности жизни до неблагоприятного сценария с развитием тяжелой МН [1, 4, 17]. ПМК может выступать как изолированный дефект соединительной ткани, а может быть проявлением системного синдрома дисплазии соединительной ткани [29].

Выделяют следующие формы изолированного ПМК:

- функциональный эхокардиографический феномен, возникающий из-за избыточной длины створок или их высокой пластичности у лиц молодого возраста, особенно у женщин;
- первичный семейный пролапс;
- миксоматозный ПМК или болезнь Барлоу.

Изолированный ПМК бывает семейным и спорадическим. Подтвержден аутосомно-доминантный тип наследования ПМК за исключением только одного гена – гена филамина А, ответственного за X-сцепленную миксоматозную дегенерацию [1]. Известно более 50 наследственных синдромов, где ПМК является одним из главных диагностических признаков, например синдром Марфана, Элерса–Данлоса, несовершенного остеогенеза, эластической псевдоксантомы.

МН является частой находкой при проведении эхокардиографии (ЭхоКГ), причем в 60–70% случаев она носит физиологический характер и не оказывает влияния на выживаемость и прогноз. При умеренной и тяжелой МН прогноз может быть различным. Так, по данным L. Ling и соавт., если у пациента имеет место значимая МН, выживаемость снижается в течение ближайших 10 лет (57%).

Хроническая МН может длительное время протекать бессимптомно, и единственным ее признаком является шум в сердце. Как правило, первые жалобы у таких больных – утомляемость и одышка, связанные с физической нагрузкой, обусловленные снижением сердечного выброса. При прогрессировании МН появляются ортопноэ и приступы ночной одышки. Признаки сердечной недостаточности нарастают по мере развития дисфункции ЛЖ. На фоне длительно существующей МН могут развиваться легочная гипертензия и правожелудочковая недостаточность, дилатация ЛП, которая приведет к фибрилляции предсердий [1, 17, 24].

Широкомасштабные исследования клиники Мейо продемонстрировали исходы пациентов с тяжелой МН, которые анализировали в зависимости от симптоматики и наличия или отсутствия дисфункции ЛЖ [18, 21, 23, 29]. Независимыми факторами прогрессирования МН с течением времени считают нарастание объема клапанного поражения (в частности, отрыв подклапанных структур МК) и увеличение диаметра кольца МК [14]. С. Tribouilloy

и соавт. показали в своем исследовании, что у пациентов с тяжелой МН и функциональным классом (ФК) I–II по NYHA (New York Heart Association) без операции смертность составляла 4,1% в год, а при ФК III–IV она достигала 34% [31, 49, 54].

Кроме того, М. Enriquez-Sarano и соавт. установили, что у пациентов с фракцией выброса (ФВ) >60% 10-летняя выживаемость составляла 75%, при ФВ от 50 до 60% – 52%, а если ФВ оказывалась <50%, то данный показатель достигал всего лишь 35%, а внезапная смерть являлась причиной примерно 25% летальных исходов у пациентов на медикаментозной терапии при тяжелой МН на фоне дисплазии соединительной ткани [30, 36, 48, 50, 51].

Диагностика МН

Зачастую диагностика МН непроста, требует структурного подхода, включающего анализ истории болезни, оценку всех симптомов с изучением аускультативной картины и детальной визуализацией МК при проведении ЭхоКГ [17]. Ввиду асимптомного течения длительное время пациенты наблюдаются у кардиолога и к моменту, когда встает вопрос о необходимости хирургического лечения, у них уже имеет место многолетний анамнез патологической аускультативной картины МН [2, 40]. При физикальном обследовании больного можно установить наличие специфических признаков тяжелой МН: громкий голо-систолический шум, усиленную апикальную пульсацию. Таким образом, грамотно собранный анамнез и детальное физикальное обследование имеют большое значение для клинической верификации МН и показаний для проведения ЭхоКГ.

Визуальную оценку МК осуществляют методом ЭхоКГ, при проведении которой необходимо выполнить следующие задачи:

- 1) определить причину МН (произвести анализ клапанной морфологии – истонченный, миксоматозный или склеротический МК; оценить степень распространенности процесса – только МК или с вовлечением подклапанных структур; выяснить, где локализуется дефект);
- 2) установить степень тяжести МН;
- 3) оценить последствия МН в виде увеличения камер сердца и легочной гипертензии;
- 4) обсудить необходимость хирургической коррекции МН и в первую очередь возможности выполнения пластики МК.

Если данные, полученные при ЭхоКГ, неоднозначны, проводят чреспищеводную ЭхоКГ, магнитно-резонансную томографию (МРТ) сердца, стресс-тест [26, 27].

Дегенеративная болезнь МК включает аномалии форм и размеров аннулярного кольца МК, аномалии размеров и движения створок, что приводит к очень широкому спектру изменений (от фиброэластического дефицита – ФЭД, до болезни Барлоу), прогнозируя сложность проведения пластики МК при наличии большого объема повреждения [44].

Болезнь Барлоу – самая тяжелая форма дегенеративной болезни МК, при которой фиброзное кольцо МК дилатировано, становится плоским, имеет разрастание тканей обеих створок, всех сегментов. Тем не менее кооптация створок в систолу сохраняется все время. МН при болезни Барлоу появляется тогда, когда возникают значительные гемодинамические нарушения (в частности, при отрыве подклапанных структур), а поток МН становится эксцентричным [1, 3, 29].

Морфология МК является важным предиктором состоятельности пластики МК, которая имеет превалирующее значение при хирургическом лечении этой патологии. Чем серьезнее морфологические изменения МК, тем сложнее пластика и тем более опытный требуется хирург [32, 44]. Вот почему важно еще до опе-

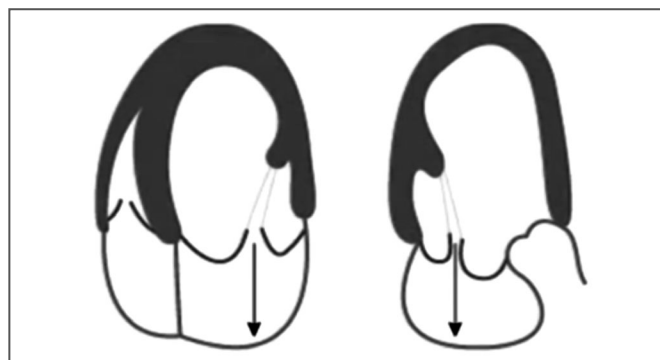


Рис. 1. Схема двухстворчатого пролапса МК.

Fig. 1. The scheme of bileaflet prolapse of MV.

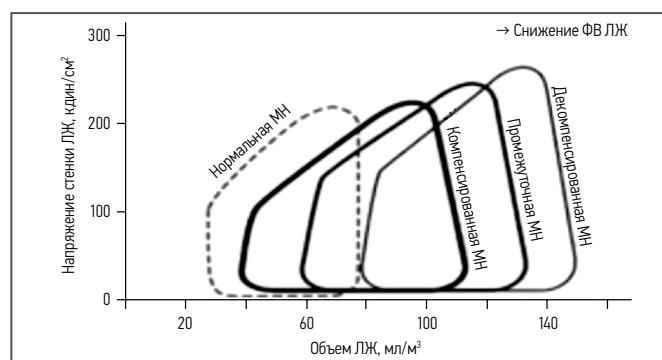


Рис. 2. Адаптация ЛЖ к хронической МН.

Fig. 2. The left ventricle adaptation in case of chronic MV regurgitation.

рации определить все характеристики МК при проведении ЭхоКГ, объяснить их хирургу и принять решение по виду хирургического вмешательства на МК [16]. Детальная оценка морфологического поражения МК проводится хирургом непосредственно в момент операции, начиная с зоны P1.

Выделяют ультразвуковые предикторы успешной и долговечной пластики МК [29, 30, 31]. К предикторам успешности относят отсутствие сложной морфологии, локализацию повреждения P2, отсутствие дилатации фиброзного кольца МК, циркулярного ремоделирования ЛЖ, отсутствие избыточной кальцификации МК, втягивания створки МК, а также отсутствие или низкий риск развития SAM-синдрома. Предиктором долговечности служит отсутствие признаков прогрессирования дегенеративной болезни, как, например, при болезни Барлоу [55, 56].

Морфологию МК описывают, базируясь на понятиях «пролапс» или «отрыв подклапанных структур МК».

Пример классического пролапса двух створок МК представлен на рис. 1. Поскольку сохранена симметрия двух створок, то поток МН центральный. В случае преобладания одной из створок в пролапсе поток МН может изменить свое направление, отклоняясь к межжелудочковой перегородке или свободной стенке ЛП.

При отрыве подклапанных структур ПСМК направление потока МН идет латерально и к задней стенке ЛП.

Отрыв створки МК может происходить в результате отрыва первичной и вторичной хорд или папиллярных мышц, и степень МН зависит от уровня отрыва. Очевидно, что при отрыве на уровне папиллярных мышц, когда вовлечен большой объем подклапанного аппарата створки МК, МН будет более тяжелой. В случае повреждения вторичной хорды МК, которая частично поддерживает створку в зоне тела, регургитация на МК будет небольшой. Наиболее частой зоной МК, которая поражается при дисплазии, является средний сегмент задней створки МК (P2).

Анализ жалоб, анамнеза болезни, аускультативной картины шумов в сердце, результатов ЭхоКГ являются важными составляющими при выборе тактики ведения пациента с МН, выбор которой подразумевает следующие вопросы.

- Является ли регургитация на МК тяжелой?
- Каков механизм возникновения МН?
- Насколько выражены симптомы у пациента?
- Имеются ли показания/противопоказания для операции на МК?
- Высок ли риск развития осложнений при хирургическом вмешательстве?

По итогам оценки ответов на эти вопросы команда специалистов принимает окончательное решение.

Сроки проведения хирургического вмешательства при МН на фоне дисплазии соединительной ткани базируются преимущественно на симптомах болезни, а также на:

- ФВ ЛЖ;
- параметрах ЛЖ;
- факте присутствия фибрилляции предсердий, оценке систолического давления в легочной артерии (СДЛА);
- возможности проведения клапаносохраняющей операции;
- прогнозировании долговечности пластики и хирургическом риске операции.

ПМК – это болезнь, имеющая проградентное течение из-за прогрессирующего повреждения створок МК и развития МН, хотя симптомы заболевания могут возникнуть и после того, как произошла дисфункция ЛЖ. Ряд исследователей доказали, что чем более выражены симптомы при МН у пациента, тем больше осложнений разовьется в отдаленном периоде после хирургического вмешательства и тем хуже окажется прогноз [12, 28, 40, 45, 54]. Все дело в том, что при хронической МН происходит дилатация ЛЖ, которая изначально носит компенсаторный характер, чтобы сохранить объем сердечного выброса, поскольку в результате регургитации большой объем возвращается в ЛП. Постепенно дилатированный ЛЖ теряет свою геометрию, снижается ФВ, приводя к декомпенсированной МН (рис. 2) [17, 31, 41]. Именно поэтому при наличии тяжелой МН определять срок проведения хирургического вмешательства необходимо как можно раньше, пока пациенту с высокой степенью вероятности можно провести эффективную пластику МК с низким операционным риском [34, 35, 37, 38].

Важный параметр, на который нужно обратить внимание у пациента с МН на фоне дисплазии МК, это ФВ ЛЖ. ФВ <60% является I классом показаний к хирургическому вмешательству при тяжелой МН, и ФВ должна быть >30% при вопросе о еще допустимом хирургическом лечении МН [23, 40]. Исследования С. Tribouilloy и соавт. (2009 г.) показывают, что наличие до операции ФВ <60% и конечного диастолического размера ЛЖ >40 мм являются достоверными маркерами развития постоперационной дисфункции ЛЖ и независимыми предикторами высокой послеоперационной летальности.

После операции ФВ ЛЖ снижается на 1/3. Это можно объяснить тем, что метод оценки систолической функции ЛЖ до операции путем определения ФВ несовершенен, и происходит недооценка субклинической дисфункции ЛЖ. Кроме того, Miller и R. Suri в 2016 г. в своем исследовании установили, что ФВ ЛЖ после операции <50% служит независимым предиктором того, что у 2/3 пациентов (68%) ФВ никогда не восстановится. Дополнительными очень значимыми предикторами исходов после хирургического лечения МН являются наличие фибрилляции предсердий и легочной гипертензии на момент вмешательства. Если СДЛА <50 мм рт. ст., то 10-летняя выживаемость составляет 86,6%, при СДЛА >50 мм рт. ст. показатель выживаемости достигает всего лишь 48,9% [46, 52].

Тактика хирургического лечения больного

Хирургическая коррекция МК (пластика или протезирование) – вторая по частоте операция при клапанной патологии в Европе. Пластика при МН предпочтительнее, чем протезирование клапана [33, 46, 47, 55]. Старая концепция хирургического вмешательства у пациентов с симптомами МН характеризовалась плохим прогнозом. Больных наблюдали до развития симптомов дисфункции ЛЖ и потом предлагали оперативное лечение, что приводило к высокой операционной летальности и неблагоприятным последствиям протезирования МК [40, 54]. Результаты одного из исследований больных с тяжелой МН, в котором 1-ю группу составили пациенты с ранней тактикой оперативного вмешательства, а 2-я группа находилась на консервативной терапии, показали, что 1-я группа имела лучшую выживаемость и лучшие исходы. Если у пациента уже имеет место тяжелая МН, то развивается необратимая дисфункция ЛЖ [22, 30, 41]. Это обусловлено дефектом структуры и функции экстрацеллюлярного матрикса миокарда, развитием диастолической дисфункции и вторичной кардиомиопатии. Таким образом, МН необходимо оперировать до момента нарушения функции ЛЖ. На первый взгляд кажется, что все просто, но симптомы болезни не носят объективного характера, оценка истинной ФВ зачастую затруднена, интервал между визитами пациента случаен, и нередко ФВ при очередном визите сильно снижается. Именно поэтому при выборе такой стратегии ведения у асимптомных пациентов должен происходить обязательный мониторинг функции и размеров ЛЖ чаще 1 раза в год. Другой объективный параметр, который очень важен, – наличие легочной гипертензии. Если у клинициста сохраняются сомнения, необходимо провести стресс-тест или МРТ сердца [26].

В настоящее время успех пластики МК основан на смене парадигмы хирургического лечения при тяжелой МН. Ряд авторов, анализируя отдаленные наблюдения, продемонстрировали преимущество реконструктивных операций на клапане по сравнению с его заменой, поскольку пластика МК ассоциируется с низкой операционной летальностью, увеличением отдаленной выживаемости, лучшим качеством жизни, снижением частоты инфекционного эндокардита и кровотечений [22, 46, 47, 57]. Рекомендации направлены на раннюю клапанную пластику, если МН действительно тяжелая; если клапан можно подвергнуть пластике с высокой степенью успеха и низким операционным риском [33, 55]. Если пластика невыполнима, наблюдение лучше, чем преждевременное протезирование клапана, которое будет повышать тромбоэмболический риск и риск повторного вмешательства на МК.

После хирургической коррекции МН происходит ухудшение функции ЛЖ из-за повышения притока крови в ЛЖ, поэтому очень важно знать показатель ФВ, ниже которого проводить хирургическое лечение нельзя. Для пациентов с ФВ <30% и тяжелой МН хирургическое лечение ассоциировано с высоким риском развития осложнений. Для этой категории больных рекомендована консервативная терапия хронической сердечной недостаточности или трансплантация сердца.

Таким образом, операция при МН на фоне дисплазии МК показана:

- 1) всем пациентам с выраженной клинической симптоматикой и тяжелой степенью МН (при отсутствии противопоказаний) [56];
- 2) у асимптомных пациентов ситуация дискуссионна, но абсолютно ясно, что, если пациент имеет ФВ <60%, конечный систолический размер ЛЖ >40 мм, фибрилляцию предсердий или легочную гипертензию (СДЛА >50 мм рт. ст.), обязательно должна обсуждаться возможность хирургического лечения;

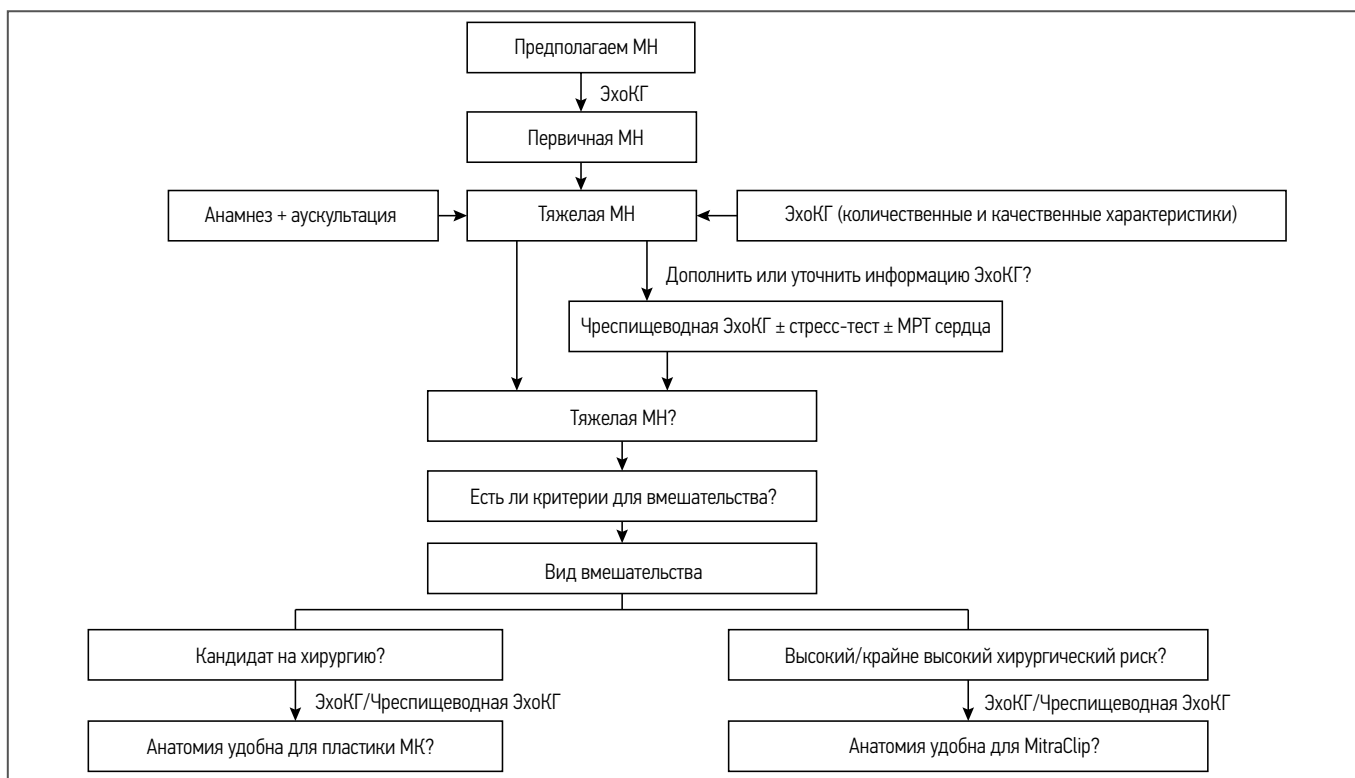


Рис. 3. Алгоритм действий при МН на фоне дисплазии соединительной ткани (адаптировано из [56]).

Fig. 3. The guideline for the management of patients with primary MV regurgitation (adapted from [56]).

3) асимптомным пациентам с тяжелой МН при ФВ>60% и размерах ЛЖ<40 мм с высокой вероятностью положительного результата пластики МК и низким оперативным риском рекомендуют проведение хирургического вмешательства.

Взяв за основу все вышеописанное, представляем вниманию читателей рабочий алгоритм ведения пациента с МН на фоне дисплазии соединительной ткани, предложенный группой авторов A. El Sabbagh, Y. Reddy и R. Nishimura (рис. 3) [56].

После определения тактики, в основе которой лежит данный алгоритм, осуществляют хирургическое лечение. Техники пластики МК имеют длительную историю. Так, еще в 1980 г. А. Карпантье опубликовал материалы, в которых описывал варианты пластики МК [33]. В настоящее время хирургия МК носит «творческий» характер и постоянно совершенствуется, создаются новые техники, направленные на максимальное сохранение функциональной активности МК, однако существуют основные постулаты, которые должны быть известны специалистам, курирующим это направление хирургического лечения [45, 56, 57]. Всегда выполняется комбинированная пластика с обязательным использованием кольца МК. Пластика кольцом позволяет воссоздать нормальную геометрию фиброзного кольца МК, снизить натяжение и напряжение по линии швов, улучшить кооптацию створок МК, предотвращает дальнейшую аннулодилатацию. Наиболее частой техникой на задней створке МК является резекция створки или слайдинг-пластика, а для коррекции передней створки МК используют искусственные хорды [45]. Кроме того, известна пластика по Альфиери, когда переднюю и заднюю створки МК сшивают в одной точке соприкосновения их поверхностей. Принцип этого метода также используют и в интервенционном подходе вмешательства – МитраКлип МК (США). Эта техника аналогична хирургической технике Альфиери для пациентов с тяжелой МН и высоким риском открытой хирургии. И, хотя при ее применении высок риск развития резидуальной МН (57%) и востребованности в повторной операции (27%), данная стратегия имеет право на существование. Традиционным доступом при хи-

рургическом лечении МК является стернотомия, хотя минидоступы начинают очень активно занимать свою нишу в практике крупных центров, специализирующихся на клапанной хирургии [57].

Заключение

Вопросы диагностики, тактики ведения и методы лечения пациентов при первичной МН на фоне дисплазии соединительной ткани крайне актуальны и постоянно совершенствуются. Анализ отдаленных российских и зарубежных наблюдений за пациентами с этой нозологией позволяет создавать оптимальные модели персонализированного подхода и достигать отличных результатов лечения.

Раскрытие интересов. Авторы декларируют отсутствие явных и потенциальных конфликтов интересов, связанных с публикацией настоящей статьи.

Disclosure of interest. The authors declare that they have no competing interests.

Вклад авторов. Авторы декларируют соответствие своего авторства международным критериям ICMJE. Все авторы в равной степени участвовали в подготовке публикации: разработка концепции статьи, получение и анализ фактических данных, написание и редактирование текста статьи, проверка и утверждение текста статьи.

Authors' contribution. The authors declare the compliance of their authorship according to the international ICMJE criteria. All authors made a substantial contribution to the conception of the work, acquisition, analysis, interpretation of data for the work, drafting and revising the work, final approval of the version to be published and agree to be accountable for all aspects of the work.

Источник финансирования. Авторы декларируют отсутствие внешнего финансирования для проведения исследования и публикации статьи.

Funding source. The authors declare that there is no external funding for the exploration and analysis work.

Информация об авторах / Information about the authors

✉ **Мартыанова Юлия Борисовна** – врач-кардиолог кардиохирургического отделения ФГБУ ФЦССХ. E-mail: martyanova911@mail.ru; ORCID: 0000-0002-4344-2672

Чернышева Елена Николаевна – д-р мед. наук, доц., зав. каф. кардиологии ФГБОУ ВО «Астраханский ГМУ». ORCID: 0000-0001-8884-1178

Кондратьев Дмитрий Анатольевич – канд. мед. наук, кардиохирург, зав. кардиохирургическим отделением ФГБУ ФЦССХ. ORCID: 0000-0002-9158-8799

Дземешкевич Сергей Леонидович – д-р мед. наук, проф., рук. отд-ния сердечной хирургии ФГБНУ «РНЦ им. акад. Б.В. Петровского». ORCID: 0000-0003-0939-1063

Тарасов Дмитрий Георгиевич – канд. мед. наук, глав. врач ФГБУ ФЦССХ. ORCID: 0000-0002-6065-2487

Лялюкова Елена Александровна – д-р мед. наук, проф., доц. ФГБОУ ВО ОмГМУ. ORCID: 0000-0003-4878-0838

✉ **Yulia B. Martyanova** – cardiologist, Federal Center for Cardiovascular Surgery. E-mail: martyanova911@mail.ru; ORCID: 0000-0002-4344-2672

Elena N. Chernysheva – D. Sci. (Med.), Assoc. Prof., Astrakhan State Medical University. ORCID: 0000-0001-8884-1178

Dmitry A. Kondratiev – Cand. Sci. (Med.), Federal Center for Cardiovascular Surgery. ORCID: 0000-0002-9158-8799

Sergei L. Dzemeshevich – D. Sci. (Med.), Prof., Petrovsky National Research Center of Surgery. ORCID: 0000-0003-0939-1063

Dmitry G. Tarasov – Cand. Sci. (Med.), Federal Center for Cardiovascular Surgery. ORCID: 0000-0002-6065-2487

Elena A. Ljaljukova – D. Sci. (Med.), Prof., Omsk State Medical University. ORCID: 0000-0003-4878-0838

Литература/References

1. Дземешкевич С.Л., Стивенсон Л.У. Болезни митрального клапана. Функция, диагностика, лечение. 2-е изд., доп. М.: ГЭОТАР-Медиа, 2015 [Dzemeshevich SL, Stivenson LU. Bolezni mitral'nogo klapana. Funktsiia, diagnostika, lechenie. 2-e izd., dop. Moscow: GEOTAR-Media, 2015 (in Russian)].
2. Freed LA, Levy D, Levine RA, et al. Prevalence and outcome of mitral valve prolapse. *N Engl J Med.* 1999;341(1):1-7. DOI:10.1056/NEJM199907013410101
3. Митрофанова Л.Б. Клапанные пороки сердца. Новый взгляд на этиологию, патогенез и морфологию. СПб: Медицинское издательство, 2007 [Mitrofanova LB. Klapannye poroki serdtsa. Novyi vzgliad na etiologiiu, patogenez i morfologiiu. Saint Petersburg: Meditsinskoe izdatel'stvo, 2007 (in Russian)].
4. Земцовский Э.В., Малев Э.Г., Березовская Г.А., и др. Наследственные нарушения соединительной ткани в кардиологии. Диагностика и лечение. Российские рекомендации (I пересмотр). *Российский кардиологический журнал.* 2013;1(99, прил.1):1-32. Режим доступа: https://www.dzhmao.ru/spez/RKO/recom2012_soedTkani.pdf. Ссылка активна на 21.06.2022 [Zemtsovskii EV, Malev EG, Berезovskaia GA, et al. Nasledstvennyie narusheniia soedinitel'noi tkani v kardiologii. Diagnostika i lechenie. Rossiiskie rekomendatsii (I peresmotr). *Russian Journal of Cardiology.* 2013;1(99, Suppl. 1):1-32. Available at: https://www.dzhmao.ru/spez/RKO/recom2012_soedTkani.pdf. Accessed: 21.06.2022 (in Russian)].
5. Клеменов А.В. Пролапс митрального клапана: современные представления и нерешенные вопросы (обзор). *Современные технологии в медицине.* 2017;9(3):126-37 [Klemenov AV. Mitral valve prolapse: current views and challenges (review). *Sovremennye tehnologii v medicine.* 2017;9(3):126-37 (in Russian)]. DOI:10.17691/stm2017.9.3.17
6. Rabkin E, Aikawa M, Stone JR, et al. Activated interstitial myofibroblasts express catabolic enzymes and mediate matrix remodeling in myxomatous heart valves. *Circulation* 2001;104(21):2525-32. DOI:10.1161/hc4601.099489
7. Guy TS, Hill AC. Mitral valve prolapse. *Annu Rev Med.* 2012;63(1):277-92. DOI:10.1146/annurev-med-022811-091602
8. Cole VG, Chan D, Hickey A, Wilcken DE. Collagen composition of normal and myxomatous human mitral heart valves. *Biochem J.* 1984;219(2):451. DOI:10.1042/bj2190451
9. Barber JE, Kasper FK, Ratliff NB, et al. Mechanical properties of myxomatous mitral valves. *J Thorac Cardiovasc Surg.* 2001;122(5):995. DOI:10.1067/mtc.2001.117621
10. Adams DH, Carabello BA, Castillo J. Mitral valve regurgitation. In: Fuster V, Walsh RA, Harrington RA, eds. *Hurst's the Heart.* 13th ed. New York: McGraw-Hill, 2010, p. 1721-37.
11. Hayek E, Gring CN, Griffin BP. Mitral valve prolapse. *Lancet.* 2005;365(9458):507-18. DOI:10.1016/S0140-6736(05)17869-6
12. Avierinos JF, Gersh BJ, Melton LJ, et al. Natural history of asymptomatic mitral valve prolapse in the community. *Circulation.* 2002;106(11):1355-61. DOI:10.1161/01.cir.0000028933.34260.09
13. Silbiger JJ. Anatomy, mechanics, and pathophysiology of the mitral annulus. *Am Heart J.* 2012;164(2):163-76. DOI:10.1016/j.ahj.2012.05.014
14. Niu Z, Chan V, Mesana T, Ruel M. The evolution of mitral valve prolapse: insights, from the Framingham Heart Study. *J Thorac Dis.* 2016;8(8):E827-8. DOI:10.21037/jtd.2016.07.58
15. Delling FN, Rong J, Larson MG, et al. Evolution of mitral valve prolapse: insights from the Framingham Heart Study. *Circulation.* 2016;133(17):1688-95. DOI:10.1161/CIRCULATIONAHA.115.020621
16. Salustri A, Almaghrabi A. Mitral valve disease correlation between the most important echocardiographic parameters and haemodynamics. *e-Journal Cardiol Pract.* 2018;16(24). Available at: <https://www.escardio.org/Journals/E-Journal-of-Cardiology-Practice/Volume-16/Mitral-Valve-Disease-correlation-between-the-most-important-echocardiographic-parameters-and-haemodynamics>. Accessed: 21.06.2022.
17. Bayer-Topilsky T, Suri RM, Topilsky Y, et al. Mitral valve prolapse, psychoemotional status, and quality of life: prospective investigation in the current era. *Am J Med.* 2016;129(10):1100-9. DOI:10.1016/j.amjmed.2016.05.004
18. Dawber TR, Meadors GF, Moore FE Jr. Epidemiological approaches to heart disease: the Framingham Study. *Am J Public Health Nations Health.* 1951;41(3):279-86. DOI:10.2105/ajph.41.3.279
19. Земцовский Э.В., Малев Э.Г. Пролапс митрального клапана: современный взгляд на проблему. *Бюллетень Федерального центра сердца, крови и эндокринологии им. В.А. Алмазова.* 2011;3:25-30 [Zemtsovsky EV, Malev EG. Mitral valve prolapse: modern approach to the problem. *Bulletin of Almazov Federal Heart, Blood and Endocrinology Centre.* 2011;3:25-30 (in Russian)].
20. Enriquez-Sarano M, Basmadjian AJ, Rossy A, et al. Progression of mitral regurgitation: a prospective Doppler echocardiographic study. *J Am Coll Cardiol.* 1999;34(4):1137-44. DOI:10.1016/s0735-1097(99)00313-7
21. Samad Z, Kaul P, Shaw LK, et al. Impact of early surgery on survival of patients with severe mitral regurgitation. *Heart.* 2011;97(3):221. DOI:10.1136/hrt.2010.202432
22. Avierinos JF, Inamo J, Grigioni F, et al. Sex differences in morphology and outcomes of mitral valve prolapse. *Ann Intern Med.* 2008;149(11):787-95. DOI:10.7326/0003-4819-149-11-200812020-00003
23. Малев Э.Г., Пшепий А.Р., Васина Л.В., и др. Ремоделирование миокарда и диастолическая дисфункция левого желудочка при пролапсе митрального клапана. *Российский кардиологический журнал.* 2013;100(2):12-7 [Malev EG, Pshepiy AR, Vasina LV, et al. Left ventricular remodelling and diastolic dysfunction in mitral valve prolapse. *Russian Journal of Cardiology.* 2013;100(2):12-7 (in Russian)]. DOI:10.15829/1560-4071-2013-2-12-17
24. Freed LA, Benjamin EJ, Levy D, et al. Mitral valve prolapse in the general population: the benign nature of echocardiographic features in the Framingham Heart Study. *J Am Coll Cardiol.* 2002;40(7):1298-304. DOI:10.1016/s0735-1097(02)02161-7
25. Levine RA, Stathogiannis E, Newell JB, et al. Reconsideration of echocardiographic standards for mitral valve prolapse: lack of association between leaflet displacement isolated to the apical four chamber view and independent echocardiographic evidence of abnormality. *J Am Coll Cardiol.* 1988;11(5):1010-9. DOI:10.1016/s0735-1097(98)90059-6

27. Uretsky S, Gillam L, Lang R, et al. Discordance between echocardiography and MRI in the assessment of mitral regurgitation severity: a prospective multicenter trial. *J Am Coll Cardiol*. 2015;65(11):1078-88. DOI:10.1016/j.jacc.2014.12.047
28. Земцовский Э.В., Малев Э.Г., Реева С.В. Пропалс митрального клапана: «много шума из ничего» или реально нерешенная проблема. *Кардио-васкулярная терапия и профилактика*. 2010;9(8):69-74 [Zemtsovsky EV, Malev EG, Reeve SV. Mitral valve prolapse: «Much Ado About Nothing», or a real unsolved problem? *Cardiovascular Therapy and Prevention*. 2010;9(8):69-74 (in Russian)].
29. Anyanwu AC, Adams DH. Etiologic classification of degenerative mitral valve disease: Barlows disease and fibroelastic deficiency. *Semin Thorac Cardiovasc Surg*. 2007;19(2):90-6. DOI:10.1053/j.semtcvs.2007.04.002
30. Enriquez-Sarano M, Tajik AJ, Schaff HV, et al. Echocardiographic prediction of left ventricular function after correction of mitral regurgitation: results and clinical implication. *J Am Coll Cardiol*. 1994;24(6):1536-43. DOI:10.1016/0735-1097(94)90151-1
31. Tribouilloy C, Grigioni F, Avierinos JF, et al. Survival implication of left ventricular end-systolic diameter in mitral regurgitation due to flail leaflets: a long-term follow-up multicenter study. *J Am Coll Cardiol*. 2009;54(21):1961-8. DOI:10.1016/j.jacc.2009.06.047
32. Bolling SF, Li S, O'Brien SM, et al. Predictors of mitral valve repair: clinical and surgeon factors. *Ann Thorac Surg*. 2010;90(6):1904-11;discussion 1912. DOI:10.1016/j.athoracsur.2010.07.062
33. Braunberger E, Deloche A, Berrebi A, et al. Very long-term results (more than 20 years) of valve repair with Carpentiers techniques in nonrheumatic mitral valve insufficiency. *Circulation*. 2001;104(12 Suppl. 1):18-11.
34. Mohty D, Orszulak TA, Schaff HV, et al. Very long-term survival and durability of mitral valve repair for mitral valve prolapse. *Circulation*. 2001;104(12 Suppl. 1):11-7. DOI:10.1161/hc37t1.094903
35. Sayeed R. Mitral valve disease: when should we call in the cardiac surgeon. *e-Journal Cardiol Pract*. 2018;16(28). Available at: <https://www.escardio.org/Journals/E-Journal-of-Cardiology-Practice/Volume-16/Mitral-valve-disease-when-should-we-call-in-the-cardiac-surgeon>. Accessed: 21.06.2022.
36. Ling LH, Enriquez-Sarano M, Sevard JB, et al. Early surgery in patients with mitral regurgitation due to flail leaflets: a long-term outcome study. *Circulation*. 1997;96(6):1819-25. DOI:10.1161/01.cir.96.6.1819
37. Castillo JG, Anyanwu AC, Fuster V, Adams DH. A near 100% repair rate for mitral valve prolapse is achievable in a reference center: implications for future guidelines. *J Thorac Cardiovasc Surg*. 2012;144(2):308-12. DOI:10.1016/j.jtcvs.2011.12.054
38. Enriquez-Sarano M. Timing of mitral valve surgery. *Heart*. 2002;87(1):79-85. DOI:10.1136/heart.87.1.79
39. Ross J Jr. Adaptations of the left ventricle to chronic volume overload. *Circ Res*. 1974;35(2, Suppl. II):64-70. DOI:10.1016/0002-9149(75)90774-2
40. Dziadzko V, Clavel MA, Dziadzko M, et al. Outcome and undertreatment of mitral regurgitation: a community cohort study. *Lancet*. 2018;391(10124):960-9. DOI:10.1016/S0140-6736(18)30473-2
41. Quintana E, Suri RM, Thalji NM, et al. Left ventricular dysfunction after mitral valve repair – the fallacy of «normal» preoperative myocardial function. *J Thorac Cardiovasc Surg*. 2014;148(6):2752-60. DOI:10.1016/j.jtcvs.2014.07.029
42. Клинические рекомендации. Пропалс митрального клапана. М.: МЗ РФ, 2016. Режим доступа: <https://racvs.ru/clinic/files/2016/Mitral-valve-prolapse.pdf>. Ссылка активна на 21.06.2022 [Klinicheskie rekomendatsii. Prolaps mitral'nogo klapana. Moscow: MZ RF, 2016. Available at: <https://racvs.ru/clinic/files/2016/Mitral-valve-prolapse.pdf>. Accessed: 21.06.2022 (in Russian)].
43. Земцовский Э.В. Пропалс митрального клапана: монография. СПб: Общество «Знание», 2010 [Zemtsovsky EV. Prolaps mitral'nogo klapana: monografiia. Saint Petersburg: Obshchestvo Znanie, 2010 (in Russian)].
44. Назаров В.М., Афанасьев А.В., Демин И.И. Коррекция митральной недостаточности при болезни Барлоу. *Патология кровообращения и кардиохирургия*. 2014;18(1):70-3 [Nazarov VM, Afanasev AV, Demin II. Mitral valve repair in Barlow disease. *Patologiya krovoobrashcheniya i kardiokhirurgiya = Circulation Pathology and Cardiac Surgery*. 2014;18(1):70-3 (in Russian)]. DOI:10.21688/1681-3472-2014-1-70-73
45. Nishimura RA, Otto CM, Bonow RO, et al. 2017 AHA/ACC guideline for the management of patients with valvular heart disease: executive summary: a report of the American College of Cardiology/American Heart Association Task Force on Practice Guidelines. *J Am Coll Cardiol*. 2014;63(22):2438-88. DOI:10.1016/j.jacc.2014.02.537
46. Magne J, Lancellotti P, Pierard LA. Exercise pulmonary hypertension in asymptomatic degenerative mitral regurgitation. *Circulation* 2010;122:33. DOI:10.1161/CIRCULATIONAHA.110.938241
47. David TE, Ivanov J, Armstrong S, et al. A comparison of outcomes of mitral valve repair for degenerative disease with posterior, anterior, and bileaflet prolapse. *J Thorac Cardiovasc Surg*. 2005;130(5):1242-9. DOI:10.1016/j.jtcvs.2005.06.046
48. Enriquez-Sarano M, Avierinos JF, Messika-Zeitoun D, et al. Quantitative determinants of the outcome of asymptomatic mitral regurgitation. *N Engl J Med*. 2005;352(9):875-83. DOI:10.1056/NEJMoa041451
49. Grigioni F, Tribouilloy C, Avierinos JF, et al. Outcomes in mitral regurgitation due to flail leaflets: a multicenter European study. *JACC Cardiovasc Imaging*. 2008;1(2):133-41. DOI:10.1016/j.jcmg.2007.12.005
50. Grigioni F, Enriquez-Sarano M, Ling LH, et al. Sudden death in mitral regurgitation due to flail leaflet. *J Am Coll Cardiol*. 1999;34(7):2078-85. DOI:10.1016/s0735-1097(99)00474-x
51. Enriquez-Sarano M, Suri RM, Clavel MA, et al. Is there an outcome penalty linked to guideline-based indications for valvular surgery? Early and long-term analysis of patients with organic mitral regurgitation. *J Thorac Cardiovasc Surg*. 2015;150(1):50-8. DOI:10.1016/j.jtcvs.2015.04.009
52. Eguchi K, Ohtaki E, Matsumura T, et al. Pre-operative atrial fibrillation as the key determinant of outcome of mitral valve repair for degenerative mitral regurgitation. *Eur Heart J*. 2005;26:1866. DOI:10.1093/eurheartj/ehi272
53. Flameng W, Herijgers P, Bogaerts K. Recurrence of mitral regurgitation after mitral valve repair in degenerative valve disease. *Circulation*. 2003;107(12):1609-13. DOI:10.1161/01.CIR.0000058703.26715.9D
54. Tribouilloy CM, Enriquez-Sarano M, Schaff HV, et al. Impact of preoperative symptoms on survival after surgical correction of organic mitral regurgitation: rationale for optimizing surgical indications. *Circulation*. 1999;99(3):400-5. DOI:10.1161/01.cir.99.3.400
55. Vassileva CM, Mishkel G, McNeely C, et al. Long-term survival of patients undergoing mitral valve repair and replacement: a longitudinal analysis of Medicare fee-for-service beneficiaries. *Circulation*. 2013;127(18):1870-6. DOI:10.1161/CIRCULATIONAHA.113.002200
56. El Sabbagh A, Reddy YNV, Nishimura RA. Mitral Valve Regurgitation in the contemporary Era. *JACC Cardiovasc Imaging*. 2018;11(4):628-43. DOI:10.1016/j.jcmg.2018.01.009
57. Кондратьев Д.А., Молочков А.В., Мартянова Ю.Б., и др. Правосторонняя мини-торакотомия как безопасный и эффективный доступ в хирургии соединительнотканной дисплазии митрального клапана. Клиническая и экспериментальная хирургия. *Журнал им. академика Б.В. Петровского*. 2020;8(3):40-50 [Kondratyev DA, Molochkov AV, Martyanova YB, et al. Right mini-thoracotomy as safe and effective approach for surgical treatment of mitral valve dysplasia. *Clinical and Experimental Surgery. Petrovsky Journal*. 2020;8(3):40-50 (in Russian)]. DOI:10.33029/2308-1198-2020-8-3-40-50



OMNIDOCTOR.RU

Статья поступила в редакцию /
The article received: 22.11.2021

Статья принята к печати /
The article approved for publication:

Статья опубликована /
Article published: