

# Сопоставимость диагностических возможностей отношения времени ускорения к общему времени выброса левого желудочка (АТ/ЕТ) в определении тяжести аортального стеноза у пациентов с дву- и трёхстворчатым строением аортального клапана: ретроспективное сравнительное исследование

В.В. Базылев, Р.М. Бабуков✉, Ф.Л. Бартош, А.В. Лёвина, А.И. Микуляк

ФГБУ «Федеральный центр сердечно-сосудистой хирургии» Минздрава России, Пенза, Россия

## АННОТАЦИЯ

**Цель.** Сравнить сопоставимость диагностических возможностей соотношения времени ускорения к общему времени выброса левого желудочка (АТ/ЕТ) в определении тяжести аортального стеноза (АС) у пациентов с дву- и трёхстворчатым строением аортального клапана (АК).

**Материал и методы.** Ретроспективно проанализированы данные 187 пациентов с умеренным и тяжёлым АС, которые проходили диагностическое обследование в ФЦССХ (Пенза). Пациенты были разделены на 2 группы в зависимости от строения (трёх- или двустворчатого) АК. Визуальную оценку строения АК проводили с помощью трансторакальной эхокардиографии, в неопределённых случаях применяли компьютерную томографию.

**Результаты.** Сравнительный анализ эхокардиографических характеристик групп пациентов с трёх- и двустворчатым строением АК не продемонстрировал статистически значимой разницы у пациентов как с тяжёлым, так и с умеренным стенозом АК ( $p \leq 0,05$ ). Анализ линейной регрессии у пациентов с трёхстворчатым АК показал статистически значимую корреляционную связь между показателями АТ/ЕТ и  $G_{max}$  ( $r=0,68, p=0,03$ ),  $G_{mean}$  ( $r=0,78, p=0,01$ ), EOA ( $r=0,7, p=0,03$ ) и DVI ( $r=0,72, p=0,02$ ). Аналогичная значимая корреляционная связь была обнаружена и у пациентов с двустворчатым строением АК между показателями АТ/ЕТ и  $G_{max}$  ( $r=0,67, p=0,02$ ),  $G_{mean}$  ( $r=0,8, p < 0,001$ ), EOA ( $r=0,72, p=0,04$ ) и DVI ( $r=0,75, p=0,01$ ). Кривая ROC-анализа продемонстрировала высокую предсказательную способность тяжёлого стеноза АК показателем АТ/ЕТ (при значении  $>0,35$ ) как у пациентов с трёх-, так и с двустворчатым строением АК: площади под кривой AUC=84 ( $p < 0,001$ ) и AUC=0,86 ( $p < 0,001$ ) соответственно. Чувствительность и специфичность показателя АТ/ЕТ  $>0,35$  в определении тяжёлого стеноза АК у пациентов с трёхстворчатым АК составили 84 и 75% соответственно, у пациентов с двустворчатым строением АК – 87 и 78% соответственно.

**Заключение.** Отношение АТ/ЕТ обладает сопоставимыми диагностическими возможностями в определении тяжёлого АС как у пациентом с трёх-, так и с двустворчатым строением АК. Пороговое значение АТ/ЕТ  $>0,35$  является высокочувствительным параметром для определения тяжёлого АС для обеих морфологий АК.

**Ключевые слова:** аортальный стеноз, двустворчатый аортальный клапан, трёхстворчатый аортальный клапан, соотношение АТ/ЕТ

**Для цитирования:** Базылев В.В., Бабуков Р.М., Бартош Ф.Л., Лёвина А.В., Микуляк А.И. Сопоставимость диагностических возможностей отношения времени ускорения к общему времени выброса левого желудочка (АТ/ЕТ) в определении тяжести аортального стеноза у пациентов с дву- и трёхстворчатым строением аортального клапана: ретроспективное сравнительное исследование. CardioСоматика. 2022. Т. 13, № 4. С. XXX-XXX. DOI: <https://doi.org/10.17816/CS108733>

## ОБОСНОВАНИЕ

В настоящее время эхокардиография (ЭхоКГ) является основным методом для диагностики степени тяжести аортального стеноза (АС). По данным литературы, в 30–40% случаев эта оценка может быть затруднена из-за диссоциации ЭхоКГ-показателей [1–4], поэтому зачастую остаётся неопределённость в отношении фактической выраженности АС и направления пациента на хирургическую коррекцию порока аортального клапана

(АК). В нескольких недавних исследованиях показано, что в таких случаях отношение времени ускорения к общему времени выброса (АТ/ЕТ) может оказаться полезным параметром для определения степени АС [5–10]. Однако диагностические возможности показателя АТ/ЕТ в определении тяжести АС не были изучены у пациентов с двустворчатым строением АК. В этом исследовании мы решили проверить сопоставимость диагностических возможностей ЭхоКГ-параметра – отношения АТ/ЕТ – в определении сте-

## СПИСОК СОКРАЩЕНИЙ

АК – аортальный клапан  
АС – аортальный стеноз  
ИМТ – индекс массы тела  
иУО ЛЖ – индекс ударного объёма левого желудочка  
КДО – конечно-диастолический объём левого желудочка  
КСО – конечно-систолический объём левого желудочка  
ЛЖ – левый желудочек  
МСКТ – мультиспиральная компьютерная томография  
УО ЛЖ – ударный объём левого желудочка  
ФВ ЛЖ – фракция выброса левого желудочка

ЭхоКГ – эхокардиография  
AUC – Area Under the Curve (площадь под кривой)  
АТ/ЕТ – соотношение времени ускорения к общему времени выброса левого желудочка  
BSA – Body Surface Area (площадь поверхности тела)  
DVI – доплеровский индекс скорости  
EOA – площадь эффективного отверстия аортального клапана, вычисленная методом доплера  
 $G_{max}$  – максимальный трансортальный градиент давления  
 $G_{mean}$  – средний трансортальный градиент давления

# A comparison of the diagnostic capabilities of the ratio of acceleration time to total left ventricular ejection time (AT/ET) in determining the severity of aortic stenosis in patients with bicuspid and tricuspid aortic valve

Vladlen V. Bazylev, Ruslan M. Babukov<sup>✉</sup>, Fedor L. Bartosh, Alena V. Levina, Artur I. Mikulyak

Federal Centre for Cardiovascular Surgery, Penza, Russia

## ABSTRACT

**Aim.** We aimed to compare the diagnostic capabilities of the ratio of acceleration time to total left ventricular ejection time (AT/ET) in determining the severity of aortic stenosis (AS) in patients with bicuspid and tricuspid aortic valves (AV).

**Material and methods.** We retrospectively analyzed the data of 187 patients with moderate and severe AS who underwent diagnostic examination at the Penza Federal Center for Cardiovascular Surgery. The patients were divided into 2 groups based on whether their AV was tricuspid or bicuspid. Visual assessment of the AV structure was performed using transthoracic echocardiography (TTE). In indeterminate cases, computed tomography was used for the assessment.

**Results.** A comparative analysis of the echocardiographic characteristics of patients with tricuspid and bicuspid AV did not reveal a statistically significant difference between the patient groups ( $p \leq 0.05$ ). Linear regression analysis in patients with a tricuspid AV demonstrated a statistically significant correlation between AT/ET scores and peak gradient ( $G_{max}$ ) ( $r=0.68$ ,  $p=0.03$ ), mean gradient ( $G_{mean}$ ) ( $r=0.78$ ,  $p=0.01$ ), effective orifice area (EOA) ( $r=0.7$ ,  $p=0.03$ ), and doppler velocity index (DVI) scores ( $r=0.72$ ,  $p=0.02$ ). In patients with a bicuspid AV, a similarly significant correlation was found between the AT/ET index and  $G_{max}$  ( $r=0.67$ ,  $p=0.02$ ),  $G_{mean}$  ( $r=0.8$ ,  $p < 0.001$ ), EOA ( $r=0.72$ ,  $p=0.04$ ), and DVI ( $r=0.75$ ,  $p=0.01$ ). The receiver operating characteristic analysis demonstrated a high predictive ability of AT/ET for severe aortic valve stenosis (with a value  $>0.35$ ). The area under the curve in patients with tricuspid and bicuspid AV was 84 ( $p < 0.001$ ) and 86 ( $p < 0.001$ ), respectively. For determining severe AV stenosis in patients with a tricuspid AV, the sensitivity and specificity of AT/ET  $>0.35$  was 84% and 75%, respectively; and in patients with a bicuspid AV, it was 87% and 78%, respectively.

**Conclusion.** The AT/ET ratio has comparable diagnostic capabilities in determining severe AS in patients with tricuspid and bicuspid AV structures. The AT/ET  $>0.35$  is a highly sensitive parameter for defining severe AS for both morphologies of AV.

**Keywords:** aortic stenosis, bicuspid aortic valve, AT/ET ratio

**For citation:** Bazylev VV, Babukov RM, Bartosh FL, Levina AV, Mikulyak AI. A comparison of the diagnostic capabilities of the ratio of acceleration time to total left ventricular ejection time (AT/ET) in determining the severity of aortic stenosis in patients with bicuspid and tricuspid aortic valve. *Cardiosomatics*. 2022;10(4):XXX-XXX. DOI: <https://doi.org/10.17816/CS108733>

пени тяжести АС в зависимости от дву- или трёхстворчатого строения АК. Актуальность нашего исследования заключается в том, что ранее было доказано, что традиционные ЭхоКГ-показатели могут несколько различаться у пациентов со стенозом АК в зависимости от строения АК [11–13].

**Цель исследования** – сравнить сопоставимость диагностических возможностей параметра AT/ET в определении степени тяжести АС у пациентов с дву- и трёхстворчатым строением АК.

## МАТЕРИАЛ И МЕТОДЫ

### ДИЗАЙН ИССЛЕДОВАНИЯ

Проведено ретроспективное сравнительное исследование.

### КРИТЕРИИ СООТВЕТСТВИЯ

#### Критерии включения

Изолированный стеноз АК с ЭхоКГ-характеристиками, соответствующими следующим критериям умеренного и тяжёлого стеноза:

- эффективная площадь отверстия АК (EOA)  $<1,5$  см<sup>2</sup>;
- максимальный трансортальный градиент ( $G_{max}$ )  $>36$  мм рт.ст.;
- средний градиент на АК ( $G_{mean}$ )  $>20$  мм рт.ст.;
- значение доплеровского индекса скорости (DVI)  $\leq 0,30$ .

#### Критерии исключения:

- пациенты с индексированными показателями ударного объёма левого желудочка (ЛЖ)  $<35$  мл/м<sup>2</sup> и фракцией выброса ЛЖ (ФВ ЛЖ)  $<50\%$ ;

- пациенты с сочетанной умеренной или тяжёлой регургитацией на митральном и трикуспидальном клапане, тяжёлым стенозом митрального клапана и постоянной формой фибрилляции предсердий.

### УСЛОВИЯ ПРОВЕДЕНИЯ

Исследование проведено в ФГБУ «Федеральный центр сердечно-сосудистой хирургии» Минздрава России (ФЦССХ; Пенза) с 20.01.2022 по 05.04.2022 год.

### МЕТОДЫ РЕГИСТРАЦИИ ИСХОДОВ

#### Эхокардиография

Все пациенты проходили комплексную ЭхоКГ с синхронизацией ЭКГ с использованием ультразвуковых аппаратов («GE VIVID 7 PRO», «VIVID 9», iE33, Норвегия; «Best», Philips Medical Systems, Нидерланды). При каждом исследовании проводили регистрацию артериального давления и частоты сердечных сокращений. Оценку трансортальных характеристик осуществляли только при нормальных значениях артериального давления ( $\leq 140/70$  мм рт.ст) и частоты сердечных сокращений ( $\leq 80$  ударов/мин).

ЭхоКГ-измерения выполняли в соответствии с современными рекомендациями [14]. Конечнo-диастолический объём (КДО) ЛЖ, конечнo-систолический объём (КСО) ЛЖ, ФВ ЛЖ, ударный объём ЛЖ (УО ЛЖ) вычисляли по методу Симпсона (BIPLANE). Оценка трансортальных показателей проводилась опытными ЭхоКГ-специалистами в режиме непрерывно-волнового доплера-

ра в 5-камерной проекции. Скорости и градиенты кровотока были рассчитаны по упрощённой формуле Бернулли:

$$G=4V^2$$

Диаметр выносящего тракта ЛЖ измеряли в парастернальной проекции по длинной оси в середине систолы на расстоянии не более чем 10 мм от АК. УО ЛЖ был вычислен из интегралов линейной скорости, полученных в выносящем тракте ЛЖ на уровне 10 мм от АК с помощью импульсного доплера. Вычисление площади эффективного отверстия АК (ЕОА) производили по уравнению непрерывности:

$$EOA=SV/VTI,$$

где: SV – УО ЛЖ, VTI – интеграл линейной скорости на АК.

Временные систолические интервалы АТ и отношение АТ/ЕТ были получены в 5-камерной апикальной проекции непрерывно-волновым доплером. ЕТ измеряли как время от начала и до конца систолического кровотока, АТ – как временной интервал от начала систолического кровотока до максимальной его скорости; после рассчитывали отношение АТ/ЕТ (рис. 1).

### Мультиспиральная компьютерная томография

Для дифференциальной диагностики дву- или трёхстворчатого строения АК пациентам проводили мультиспиральную компьютерную томографию (МСКТ). МСКТ выполняли в том случае, если в результате ЭхоКГ не удавалось достоверно определить анатомию клапана. Исследование было выполнено у 114 (61%) пациентов. МСКТ-ангиографию выполняли на компьютерном томографе «Somatom Sensation» (Siemens, Германия), (рис. 2).

### АНАЛИЗ В ПОДГРУППАХ

Пациенты были разделены на 2 группы: 1-я группа – с трёхстворчатым строением АК с ЭхоКГ-признаками умеренного или тяжёлого АС; 2-я группа – с двустворчатым строением АК и ЭхоКГ-признаками умеренного или тяжёлого АС.

### СООТВЕТСТВИЕ ПРИНЦИПАМ ЭТИКИ

Заключение этического комитета авторами получено не было.

### СТАТИСТИЧЕСКИЙ АНАЛИЗ

Базу данных составляли в виде электронных таблиц в программе Microsoft Office Excel (США). Обработку результатов производили в демо-версии программы SPSS Statistics (IBM, США). Данные представлены в виде  $M \pm SD$ , где  $M$  – среднее значение,  $SD$  – стандартное отклонение. Значимость различий между количественными признаками определяли при помощи  $t$ -критерия Стьюдента. Различия считали статистически значимыми при  $p < 0,05$ . С помощью ROC-анализа (площади под кривой, AUC) была изучена прогностическая способность показателей АТ, АТ/ЕТ, ЕТ в определении тяжёлого АС и пороговых значений. Корреляцию между измерениями методом ЭхоКГ и путём катетеризации оценивали с помощью метода линейной регрессии с оценкой корреляции Пирсона ( $r$ ) и посредством дисперсионного компонентного анализа.

## РЕЗУЛЬТАТЫ

### УЧАСТНИКИ ИССЛЕДОВАНИЯ

Нами проанализированы данные 187 пациентов с ЭхоКГ-признаками умеренного и тяжёлого АС.

Пациенты были разделены на 2 группы:

- 1-я группа – 104 пациента [53 (51%) женщины], средний возраст  $64 \pm 7$  года, с трёхстворчатым строением АК с ЭхоКГ-признаками умеренного или тяжёлого АС;

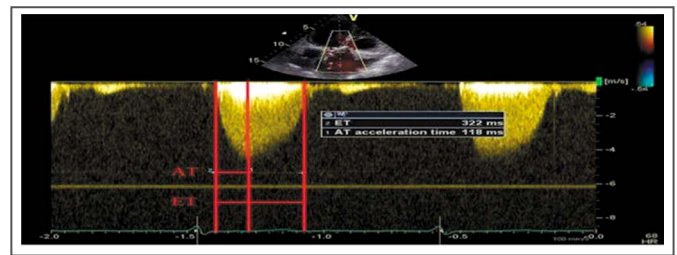


Рис. 1. Систолические временные интервалы АТ и АТ/ЕТ.

Fig. 1. Systolic time intervals AT and AT/ET.

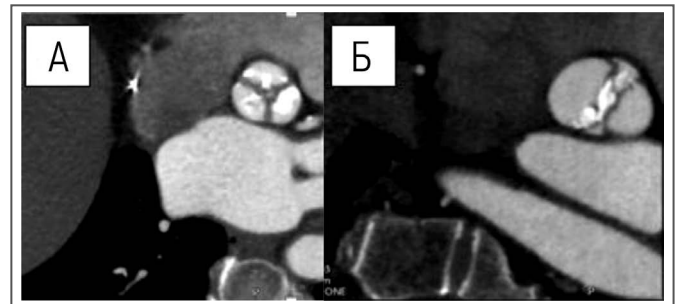


Рис. 2. Оценка строения аортального клапана с помощью мультиспиральной компьютерной томографии, А – аортальный клапан с трёхстворчатым строением, Б – аортальный клапан с двустворчатым строением.

Fig. 2. Assessment of the structure of the aortic valve using multispiral computed tomography, A – aortic valve with a tricuspid structure, B – aortic valve with a bicuspid structure.

- 2-я группа – 87 человек [29 (33,3%) женщин], средний возраст  $55 \pm 8$  лет, с двустворчатым строением АК и ЭхоКГ-признаками умеренного или тяжёлого АС.

### ОСНОВНЫЕ РЕЗУЛЬТАТЫ ИССЛЕДОВАНИЯ

Сравнительный анализ ЭхоКГ-характеристик групп пациентов с трёх- и двустворчатым строением АК не выявил статистически значимой разницы как у пациентов с тяжёлым АС, так и у больных с умеренным стенозом АК, за исключением показателей максимального трансаортального градиента  $G_{max}$  (табл. 1, 2). Анализ линейной регрессии у пациентов с трёхстворчатым АК продемонстрировал статистически значимую корреляционную связь между показателями АТ/ЕТ и  $G_{max}$  ( $r=0,68$ ,  $p=0,03$ ),  $G_{mean}$  ( $r=0,78$ ,  $p=0,01$ ), ЕОА ( $r=0,7$ ,  $p=0,03$ ) и DVI ( $r=0,72$ ,  $p=0,02$ ). Аналогичная значимая корреляционная связь была обнаружена и у пациентов с двустворчатым строением АК между показателями АТ/ЕТ и  $G_{max}$  ( $r=0,67$ ,  $p=0,02$ ),  $G_{mean}$  ( $r=0,8$ ,  $p < 0,001$ ), ЕОА ( $r=0,72$ ,  $p=0,04$ ) и DVI ( $r=0,75$ ,  $p=0,01$ ). Кривая ROC-анализа продемонстрировала высокую предсказательную способность тяжёлого стеноза АК показателем АТ/ЕТ (при значении  $>0,35$ ) как у пациентов с трёх-, так и с двустворчатым строением АК: площади под кривой  $AUC=84$  ( $p < 0,001$ ) и  $AUC=0,86$  ( $p < 0,001$ ) соответственно. Чувствительность и специфичность показателя АТ/ЕТ  $>0,35$  в определении тяжёлого АС у пациентов с трёхстворчатым АК составили 84 и 75% соответственно, у пациентов с двустворчатым строением АК – 87 и 78% соответственно (рис. 3, 4).

### ОБСУЖДЕНИЕ

Отношение АТ/ЕТ на сегодняшний день является новым ЭхоКГ-показателем, обладающим высокой диагностической способностью в оценке тяжёлого АС [5–10]. Обоснование использования показателя АТ/ЕТ в оценке тяжести стеноза АК заключается в том, что по мере кальцинирования и увеличения ригидности створок АК увеличивается временной интервал до их максималь-

**Таблица 1. Сравнительная характеристика пациентов с дву- и трёхстворчатым строением аортального клапана при тяжёлом аортальном стенозе**

Table 1. Comparative characteristics of patients with bi- and tricuspid aortic valve structure in severe aortic stenosis

Показатели	Трёхстворчатое строение АК (n=65)	Двустворчатое строение АК (n=47)	p
Возраст, лет	69±9	60±8	0,01
ИМТ	30±4,6	30,6±4,0	0,6
BSA, м <sup>2</sup>	1,9±0,2	1,9±0,18	0,3
КДО, мл	109±5	112±28	0,06
ФВ ЛЖ, %	64±8	62±7	0,1
иУО ЛЖ, мл/м <sup>2</sup>	37±3	39±4	0,1
G <sub>max</sub> , мм рт.ст.	92±22	100±20	0,02
G <sub>mean</sub> , мм рт.ст.	48±20	50±22	0,5
EOA, см <sup>2</sup>	0,7±0,02	0,8±0,03	0,08
AT/ET	0,38±0,02	0,38±0,26	0,8
DVI	0,2±0,04	0,2±0,03	0,9

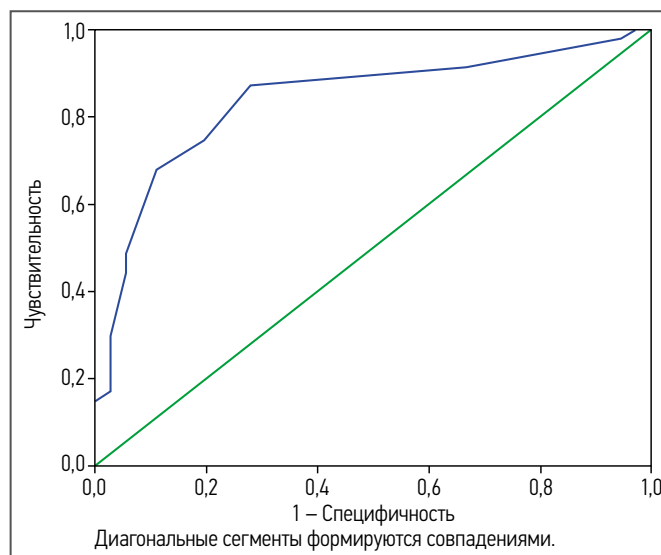
*Примечание (здесь и в табл. 2). BSA – площадь поверхности тела, ИМТ – индекс массы тела, КДО – конечно-диастолический объём левого желудочка, ФВ ЛЖ – фракция выброса левого желудочка, иУО ЛЖ – индекс ударного объёма левого желудочка, G<sub>max</sub> – максимальный трансаортальный градиент, G<sub>mean</sub> – средний трансаортальный градиент давления, EOA – площадь эффективного отверстия аортального клапана, вычисленная методом доплера, AT/ET – соотношение времени ускорения к общему времени выброса левого желудочка, DVI – доплеровский индекс скорости.*

*Note (here and in Table 2). BSA – body surface area, ИМТ – body mass index, КДО – left ventricular end-diastolic volume, ФВ ЛЖ – left ventricular ejection fraction, иУО ЛЖ – left ventricular stroke work index, G<sub>max</sub> – maximum transaortic gradient, G<sub>mean</sub> – mean transaortic pressure gradient, EOA – aortic valve effective orifice area by Doppler, AT/ET – the ratio of acceleration time to the total ejection time of the left ventricle, DVI – Doppler velocity index.*

**Таблица 2. Сравнительная характеристика пациентов с дву- и трёхстворчатым строением аортального клапана при умеренном аортальном стенозе**

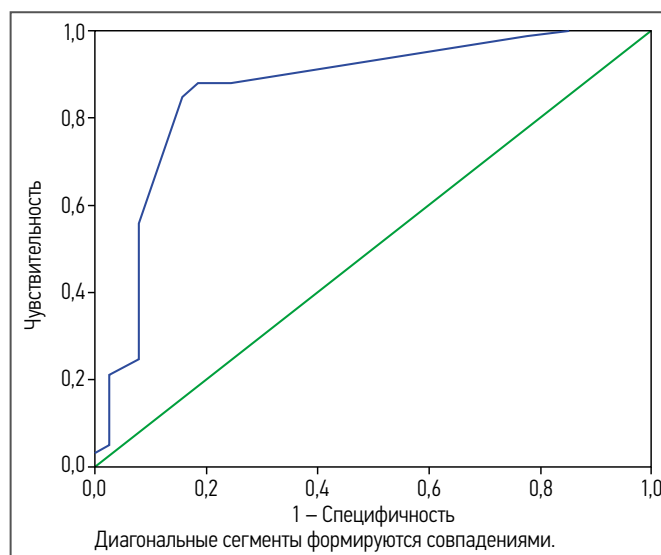
Table 2. Comparative characteristics of patients with bi- and tricuspid aortic valve structure with moderate aortic stenosis

Показатели	Трёхстворчатое строение АК (n=39)	Двустворчатое строение АК (n=36)	p
Возраст, лет	60±6	51±9	0,001
ИМТ	30±4,6	28,6±5,0	0,06
BSA, м <sup>2</sup>	1,9±0,2	1,9±0,2	0,9
КДО, мл	129±25	132±28	0,07
ФВ ЛЖ, %	67±8	65±7	0,1
иУО ЛЖ, мл/м <sup>2</sup>	37±3	38±4	0,1
G <sub>max</sub> , мм рт.ст.	43±14	51±17	0,01
G <sub>mean</sub> , мм рт.ст.	25±5	27±6	0,1
EOA, см <sup>2</sup>	1,2±0,02	1,3±0,03	0,1
AT/ET	0,29±0,06	0,3±0,05	0,2
DVI	0,28±0,04	0,29±0,04	0,6



**Рис. 3. Кривая ROC-анализа прогнозирующей способности показателя AT/ET у пациентов с трёхстворчатым строением аортального клапана.**

Fig. 3. Receiver operating characteristic curve of the predictive ability of the AT/ET index in patients with tricuspid aortic valve structure.



**Рис. 4. Кривая ROC-анализа прогнозирующей способности показателя AT/ET у пациентов с двустворчатым строением аортального клапана.**

Fig. 4. Receiver operating characteristic curve of the predictive ability of the AT/ET index in patients with bicuspid aortic valve structure.

ного раскрытия, соответственно, с увеличением степени тяжести АС увеличивается отношение AT/ET. В ряде исследований сообщалось, что традиционные ЭхоКГ-показатели, применяемые для оценки тяжести АС могут отличаться в зависимости от дву- или трёхстворчатого строения АК из-за лежащей в основе аномальной геометрии клапана (эксцентрическое отверстие и особенности механики створок), что предрасполагает к высоким функциональным нагрузкам ЛЖ [11–13]. Таким образом, функциональная тяжесть может быть относительно выше при двустворчатом клапане, чем при дегенеративном трёхстворчатом клапане при той же анатомической площади эффективного отверстия АК. В настоящее время ограничена информация о возможности применения отношения AT/ET в оценке тяжести АС у пациентов с двустворчатым строением АК. В нашем исследовании при сравнении ЭхоКГ-характеристик групп с трёх- и двустворчатым строением АК не было

установлено статистически значимой разницы как у пациентов с тяжёлым, так и с умеренным стенозом АК ( $p > 0,05$ ; см. табл. 1, 2). Исключение составил показатель максимального трансортального градиента  $G_{max}$ , где были отмечены более высокие значения в группе с двустворчатым строением, что было ожидаемо из-за эксцентрического потока, связанного с анатомическими особенностями. В обеих группах была выявлена одинаковая сильная корреляционная связь показателя АТ/ЕТ с классическими доплерографическими показателями ( $G_{max}$ ,  $G_{mean}$ , EOA и DVI). ROC-анализ продемонстрировал сопоставимую высокую предсказательную способность тяжёлого АС при значении АТ/ЕТ  $> 0,35$  как у пациентов с трёх- так и с двустворчатым строением АК: площади под кривой AUC=84 ( $p < 0,001$ ) и AUC=0,86 ( $p < 0,001$ ) соответственно (см. рис. 3, 4). Наши данные подтверждает исследование J. McSweeney и соавт., в котором также было продемонстрировано, что значение АТ/ЕТ обладает высокой предсказательной способностью в определении степени тяжести АС для обеих морфологий АК. Пороговое значение, равное 0,35, при стенозе трёхстворчатого АК в этом исследовании имело чувствительность 88 и специфичность 90% а при стенозе двустворчатого АК – 90 и 90% соответственно [15].

Учитывая результаты нашего исследования, можно сказать, что показатель АТ/ЕТ не зависит от анатомического строения АК и имеет высокую чувствительность и специфичность в определении тяжёлого АС у пациентов обеих морфологий АК.

#### ОГРАНИЧЕНИЯ ИССЛЕДОВАНИЯ

Наше исследование имело ряд ограничений. Во-первых, не всем пациентам для определения морфологического строения АК выполняли компьютерную томографию, что могло отразиться на результатах исследования; во-вторых, исследование было ретроспективным, что так же могло отразиться на полученных результатах исследования.

#### Информация об авторах / Information about the authors

**Базылев Владлен Владленович** – д-р мед. наук, проф., гл. врач ФЦССХ, врач сердечно-сосудистый хирург. ORCID: 0000-0001-6089-9722; eLibrary SPIN: 3153-8026

✉ **Бабук Рустан Медарисович** – врач-кардиолог, врач ультразвуковой диагностики отд-ния ультразвуковой и функциональной диагностики ФЦССХ. Адрес: Россия, 440071, Пенза, ул. Стасова, д. 6; тел.: +7 (937) 421-69-69; ORCID: 0000-0002-7338-9462; eLibrary SPIN:2393-1170; e-mail: cardio-penza@yandex.ru, ruslan.babukov@mail.ru

**Бартош Фёдор Леонидович** – канд. мед. наук, зав. отд-нием ультразвуковой и функциональной диагностики ФЦССХ. ORCID: 0000-0001-5482-3211; eLibrary SPIN:1107-7579

**Лёвина Алёна Витальевна** – врач ультразвуковой диагностики отд-ния ультразвуковой и функциональной диагностики ФЦССХ. ORCID: 0000-0002-3210-3974

**Микуляк Артур Иванович** – канд. мед. наук, зав. кардио-хирургическим отд-нием № 1, врач сердечно-сосудистый хирург ФЦССХ. ORCID: 0000-0002-9519-5036; eLibrary SPIN:3303-2522

#### ЗАКЛЮЧЕНИЕ

Отношение АТ/ЕТ обладает сопоставимыми диагностическими возможностями в определении тяжёлого АС как у пациентом с трёх-, так и с двустворчатым строением АК. Пороговое значение АТ/ЕТ  $> 0,35$  является высокочувствительным параметром для определения тяжёлого АС для обеих морфологий АК.

**Соответствие принципам этики.** Заключение этического комитета авторами получено не было.

**Ethics approval.** The ethical approval has not been obtained.

**Раскрытие интересов.** Авторы декларируют отсутствие явных и потенциальных конфликтов интересов, связанных с публикацией данной статьи.

**Disclosure of interest.** The authors declare that they have no competing interests.

**Вклад авторов.** Авторы декларируют соответствие своего авторства международным критериям ICMJE. Все авторы в равной степени участвовали в подготовке публикации: разработка концепции статьи, получение и анализ фактических данных, написание и редактирование текста статьи, проверка и утверждение текста статьи.

**Authors' contribution.** The authors declare the compliance of their authorship according to the international ICMJE criteria. All authors made a substantial contribution to the conception of the work, acquisition, analysis, interpretation of data for the work, drafting and revising the work, final approval of the version to be published and agree to be accountable for all aspects of the work.

**Источник финансирования.** Авторы декларируют отсутствие внешнего финансирования для проведения исследования и публикации статьи.

**Funding source.** The authors declare that there is no external funding for the exploration and analysis work.

**Vladlen V. Bazylev** – MD, D. Sci. (Med.), Prof., Federal Center of Cardiovascular Surgery; ORCID: <https://orcid.org/0000-0001-6089-9722>; eLibrary SPIN:3153-8026

✉ **Ruslan M. Babukov** – cardiologist, ultrasound diagnosis doctor, Federal Centre for Cardiovascular Surgery. Address: 6 Stasova Str., 440071, Penza, Russia; Phone: +7 (937) 421-69-69; ORCID: 0000-0002-7338-9462; eLibrary SPIN:2393-1170; e-mail: cardio-penza@yandex.ru, ruslan.babukov@mail.ru

**Fedor L. Bartosh** – MD, Cand. Sci. (Med.), Federal Centre for Cardiovascular Surgery. ORCID: 0000-0001-5482-3211; eLibrary SPIN: 1107-7579

**Alena V. Levina** – ultrasound diagnosis doctor, Federal Centre for Cardiovascular Surgery. ORCID: 0000-0002-3210-3974

**Artur I. Mikulyak** – MD, Cand. Sci. (Med.), Federal Centre for Cardiovascular Surgery. ORCID: 0000-0002-9519-5036; eLibrary SPIN: 3303-2522

#### ЛИТЕРАТУРА

- Barasch E., Fan D., Chukwu E.O., et al. Severe isolated aortic stenosis with normal left ventricular systolic function and low transvalvular gradients: pathophysiologic and prognostic insights // *J Heart Valve Dis.* 2008. Vol. 17, N 1. P. 81–88.
- Minners J., Allgeier M., Gohlke-Baerwolf C., et al. Inconsistent grading of aortic valve stenosis by current guidelines: haemodynamic studies in patients with apparently normal left ventricular function // *Heart.* 2010. Vol. 96, N 18. P. 1463–1468. doi: 10.1136/hrt.2009.181982
- Belkin R.N., Khalique O., Aronow W.S., et al. Outcomes and survival with aortic valve replacement compared with medical therapy in patients with low-, moderate-, and severe-gradient severe aortic stenosis and normal left ventricular ejection fraction // *Echocardiography.* 2011. Vol. 28, N 4. P. 378–387. doi: 10.1111/j.1540-8175.2010.01372.x
- Clavel M.A., Messika-Zeitoun D., Pibarot P., et al. The complex nature of discordant severe calcified aortic valve disease grading: new insights from combined Doppler echocardiographic and computed

- tomographic study // *J Am Coll Cardiol*. 2013. Vol. 62, N 24. P. 2329–2338. doi: 10.1016/j.jacc.2013.08.1621
5. Zoghbi W.A., Chambers J.B., Dumesnil J.G., et al. Recommendations for evaluation of prosthetic valves with echocardiography and doppler ultrasound: a report From the American Society of Echocardiography's Guidelines and Standards Committee and the Task Force on Prosthetic Valves, developed in conjunction with the American College of Cardiology Cardiovascular Imaging Committee, Cardiac Imaging Committee of the American Heart Association, the European Association of Echocardiography, a registered branch of the European Society of Cardiology, the Japanese Society of Echocardiography and the Canadian Society of Echocardiography, endorsed by the American College of Cardiology Foundation, American Heart Association, European Association of Echocardiography, a registered branch of the European Society of Cardiology, the Japanese Society of Echocardiography, and Canadian Society of Echocardiography // *J Am Soc Echocardiogr*. 2009. Vol. 22, N 9. P. 975–1014. Quiz. 1082–1084. doi: 10.1016/j.echo.2009.07.013
  6. Ben Zekry S., Saad R.M., Ozkan M., et al. Flow acceleration time and ratio of acceleration time to ejection time for prosthetic aortic valve function // *JACC Cardiovasc Imaging*. 2011. Vol. 4, N 11. P. 1161–1170. doi: 10.1016/j.jcmg.2011.08.012
  7. Gamaza-Chulián S., Camacho-Freire S., Toro-Cebada R., et al. Ratio of Acceleration Time to Ejection Time for Assessing Aortic Stenosis Severity // *Echocardiography*. 2015. Vol. 32, N 12. P. 1754–1761. doi: 10.1111/echo.12978
  8. Kamimura D., Hans S., Suzuki T., et al. Delayed Time to Peak Velocity Is Useful for Detecting Severe Aortic Stenosis // *J Am Heart Assoc*. 2016. Vol. 5, N 10. P. e003907. doi: 10.1161/JAHA.116.003907
  9. Ringle Griguer A., Tribouilloy C., Truffier A., et al. Clinical Significance of Ejection Dynamics Parameters in Patients with Aortic Stenosis: An Outcome Study // *J Am Soc Echocardiogr*. 2018. Vol. 31, N 5. P. 551.e2–560.e2. doi: 10.1016/j.echo.2017.11.015
  10. Gamaza-Chulián S., Díaz-Retamino E., Camacho-Freire S., et al. Acceleration Time and Ratio of Acceleration Time to Ejection Time in Aortic Stenosis: New Echocardiographic Diagnostic Parameters // *J Am Soc Echocardiogr*. 2017. Vol. 30, N 10. P. 947–955. doi: 10.1016/j.echo.2017.06.001
  11. Базылев В.В., Бабуков Р.М., Бартош Ф.Л., Горшкова А.В. Сравнение гемодинамических параметров трансаортального кровотока у пациентов с аортальным стенозом в зависимости от двустворчатого или трехстворчатого строения клапана // *Медицинская визуализация*. 2020. Т. 24, № 4. С. 74–80. doi: 10.24835/1607-0763-2020-4-74-80
  12. Huntley G.D., Thaden J.J., Alsidawi S., et al. Comparative study of bicuspid vs. tricuspid aortic valve stenosis // *Eur Heart J Cardiovasc Imaging*. 2018. Vol. 19, N 1. P. 3–8. doi: 10.1093/ehjci/jex211
  13. Richards K.E., Deserranno D., Donal E., et al. Influence of structural geometry on the severity of bicuspid aortic stenosis // *Am J Physiol Heart Circ Physiol*. 2004. Vol. 287, N 3. P. H1410–H1416. doi: 10.1152/ajpheart.00264.2003
  14. Baumgartner H. Chair, Hung J. Co-Chair, Bermejo J., et al. Recommendations on the echocardiographic assessment of aortic valve stenosis: a focused update from the European Association of Cardiovascular Imaging and the American Society of Echocardiography // *Eur Heart J Cardiovasc Imaging*. 2017. Vol. 18, N 3. P. 254–275. doi: 10.1093/ehjci/jew335
  15. McSweeney J., Dobson L., Macnab A. Acceleration time and ratio of acceleration time and ejection time in bicuspid aortic stenosis; a valid clinical measure? // *Heart*. 2020. Vol. 106, Suppl. 2. P. A1–A118. doi: 10.1136/heartjnl-2020-BCS.8

## REFERENCES

1. Barasch E, Fan D, Chukwu EO, et al. Severe isolated aortic stenosis with normal left ventricular systolic function and low transvalvular gradients: pathophysiologic and prognostic insights. *J Heart Valve Dis*. 2008;17(1):81–88.
2. Minners J, Allgeier M, Gohlke-Baerwolf C, et al. Inconsistent grading of aortic valve stenosis by current guidelines: haemodynamic studies in patients with apparently normal left ventricular function. *Heart*. 2010;96(18):1463–1468. doi: 10.1136/hrt.2009.181982
3. Belkin RN, Khalique O, Aronow WS, et al. Outcomes and survival with aortic valve replacement compared with medical therapy in patients with low-, moderate-, and severe-gradient severe aortic stenosis and normal left ventricular ejection fraction. *Echocardiography*. 2011;28(4):378–387. doi: 10.1111/j.1540-8175.2010.01372.x
4. Clavel MA, Messika-Zeitoun D, Pibarot P, et al. The complex nature of discordant severe calcified aortic valve disease grading: new insights from combined Doppler echocardiographic and computed tomographic study. *J Am Coll Cardiol*. 2013;62(24):2329–2338. doi: 10.1016/j.jacc.2013.08.1621
5. Zoghbi WA, Chambers JB, Dumesnil JG, et al. Recommendations for evaluation of prosthetic valves with echocardiography and doppler ultrasound: a report From the American Society of Echocardiography's Guidelines and Standards Committee and the Task Force on Prosthetic Valves, developed in conjunction with the American College of Cardiology Cardiovascular Imaging Committee, Cardiac Imaging Committee of the American Heart Association, the European Association of Echocardiography, a registered branch of the European Society of Cardiology, the Japanese Society of Echocardiography and the Canadian Society of Echocardiography, endorsed by the American College of Cardiology Foundation, American Heart Association, European Association of Echocardiography, a registered branch of the European Society of Cardiology, the Japanese Society of Echocardiography, and Canadian Society of Echocardiography. *J Am Soc Echocardiogr*. 2009;22(9):975–1014;quiz 1082–1084. doi: 10.1016/j.echo.2009.07.013
6. Ben Zekry S, Saad RM, Ozkan M, et al. Flow acceleration time and ratio of acceleration time to ejection time for prosthetic aortic valve function. *JACC Cardiovasc Imaging*. 2011;4(11):1161–1170. doi: 10.1016/j.jcmg.2011.08.012
7. Gamaza-Chulián S, Camacho-Freire S, Toro-Cebada R, et al. Ratio of Acceleration Time to Ejection Time for Assessing Aortic Stenosis Severity. *Echocardiography*. 2015;32(12):1754–1761. doi: 10.1111/echo.12978
8. Kamimura D, Hans S, Suzuki T, et al. Delayed Time to Peak Velocity Is Useful for Detecting Severe Aortic Stenosis. *J Am Heart Assoc*. 2016;5(10):e003907. doi: 10.1161/JAHA.116.003907
9. Ringle Griguer A, Tribouilloy C, Truffier A, et al. Clinical Significance of Ejection Dynamics Parameters in Patients with Aortic Stenosis: An Outcome Study. *J Am Soc Echocardiogr*. 2018;31(5):551–560.e2. doi: 10.1016/j.echo.2017.11.015
10. Gamaza-Chulián S, Díaz-Retamino E, Camacho-Freire S, et al. Acceleration Time and Ratio of Acceleration Time to Ejection Time in Aortic Stenosis: New Echocardiographic Diagnostic Parameters. *J Am Soc Echocardiogr*. 2017;30(10):947–955. doi: 10.1016/j.echo.2017.06.001
11. Bazylev VV, Babukov RM, Bartosh FL, Gorshkova AV. Comparison of the hemodynamic parameters of transaortic blood flow in patients with aortic stenosis depending on the bicuspid or tricuspid valve structure. *Medical Visualization*. 2020;24(4):74–80. (In Russ). doi: 10.24835/1607-0763-2020-4-74-80
12. Huntley GD, Thaden JJ, Alsidawi S, et al. Comparative study of bicuspid vs. tricuspid aortic valve stenosis. *Eur Heart J Cardiovasc Imaging*. 2018;19(1):3–8. doi: 10.1093/ehjci/jex211
13. Richards KE, Deserranno D, Donal E, et al. Influence of structural geometry on the severity of bicuspid aortic stenosis. *Am J Physiol Heart Circ Physiol*. 2004;287(3):H1410–H1416. doi: 10.1152/ajpheart.00264.2003
14. Baumgartner H Chair, Hung J Co-Chair, Bermejo J, et al. Recommendations on the echocardiographic assessment of aortic valve stenosis: a focused update from the European Association of Cardiovascular Imaging and the American Society of Echocardiography. *Eur Heart J Cardiovasc Imaging*. 2017;18(3):254–275. doi: 10.1093/ehjci/jew335
15. McSweeney J, Dobson L, Macnab A. Acceleration time and ratio of acceleration time and ejection time in bicuspid aortic stenosis; a valid clinical measure? *Heart*. 2020;106(Suppl 2):A1–A118. doi: 10.1136/heartjnl-2020-BCS.8

Статья поступила в редакцию / The article received: 15.07.2022

Статья принята к печати / The article approved for publication: 20.11.2022

Статья опубликована / Article published: